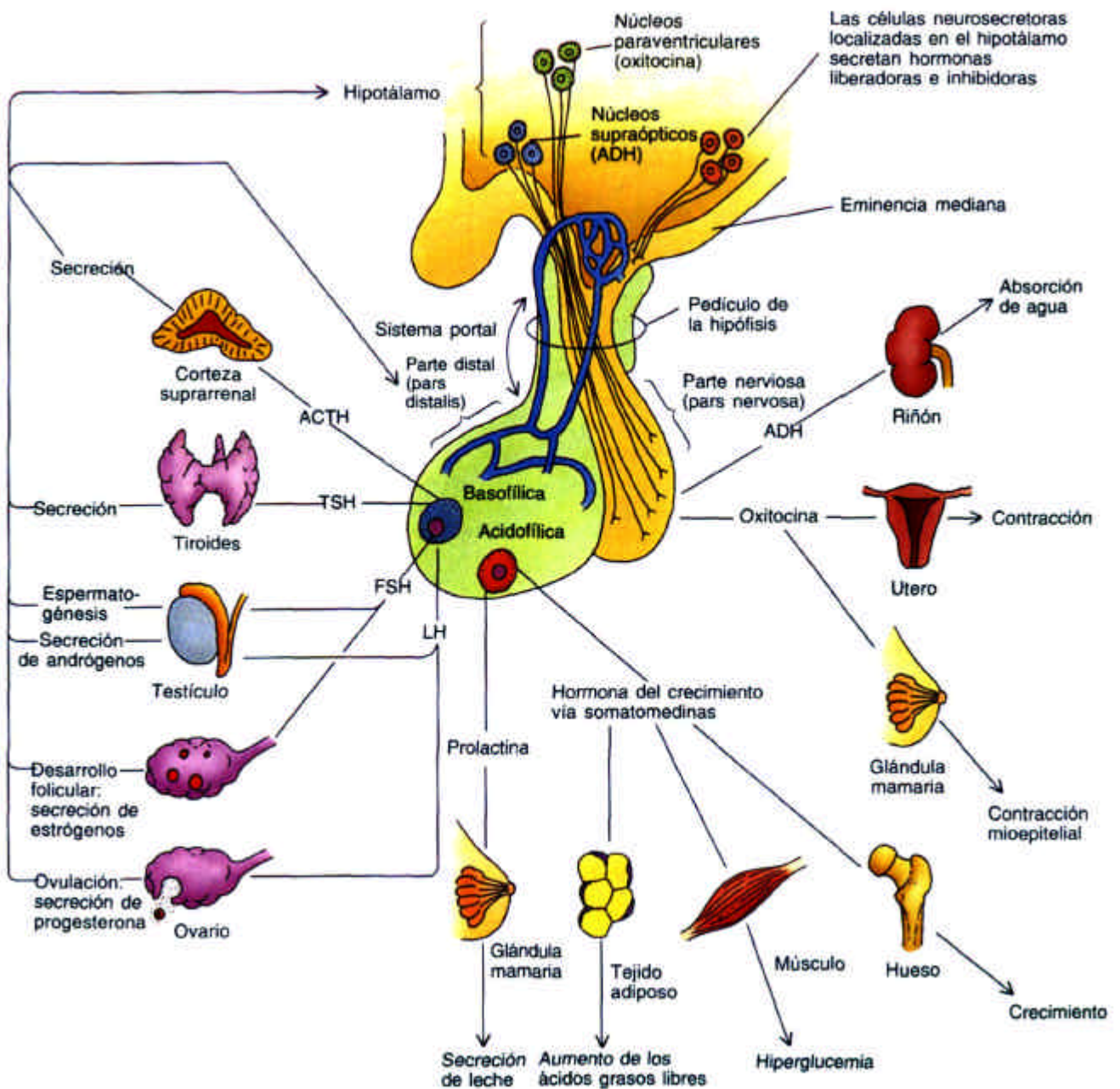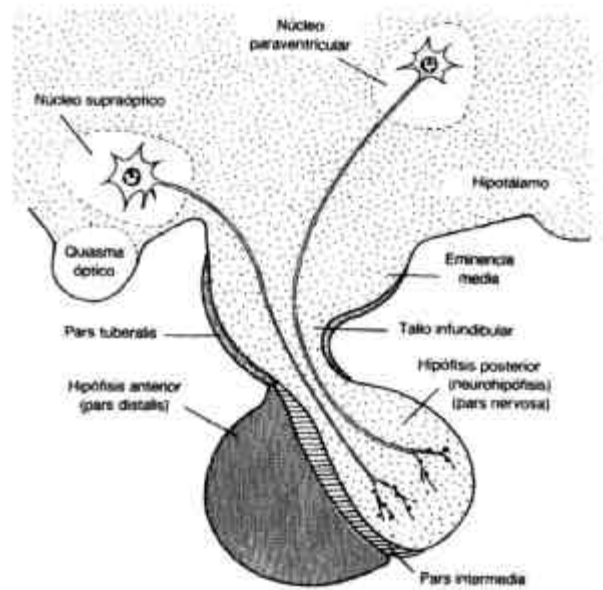
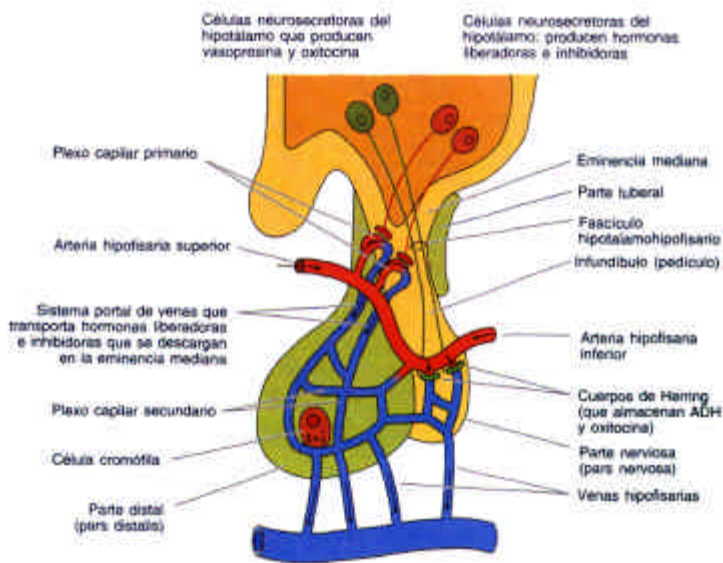
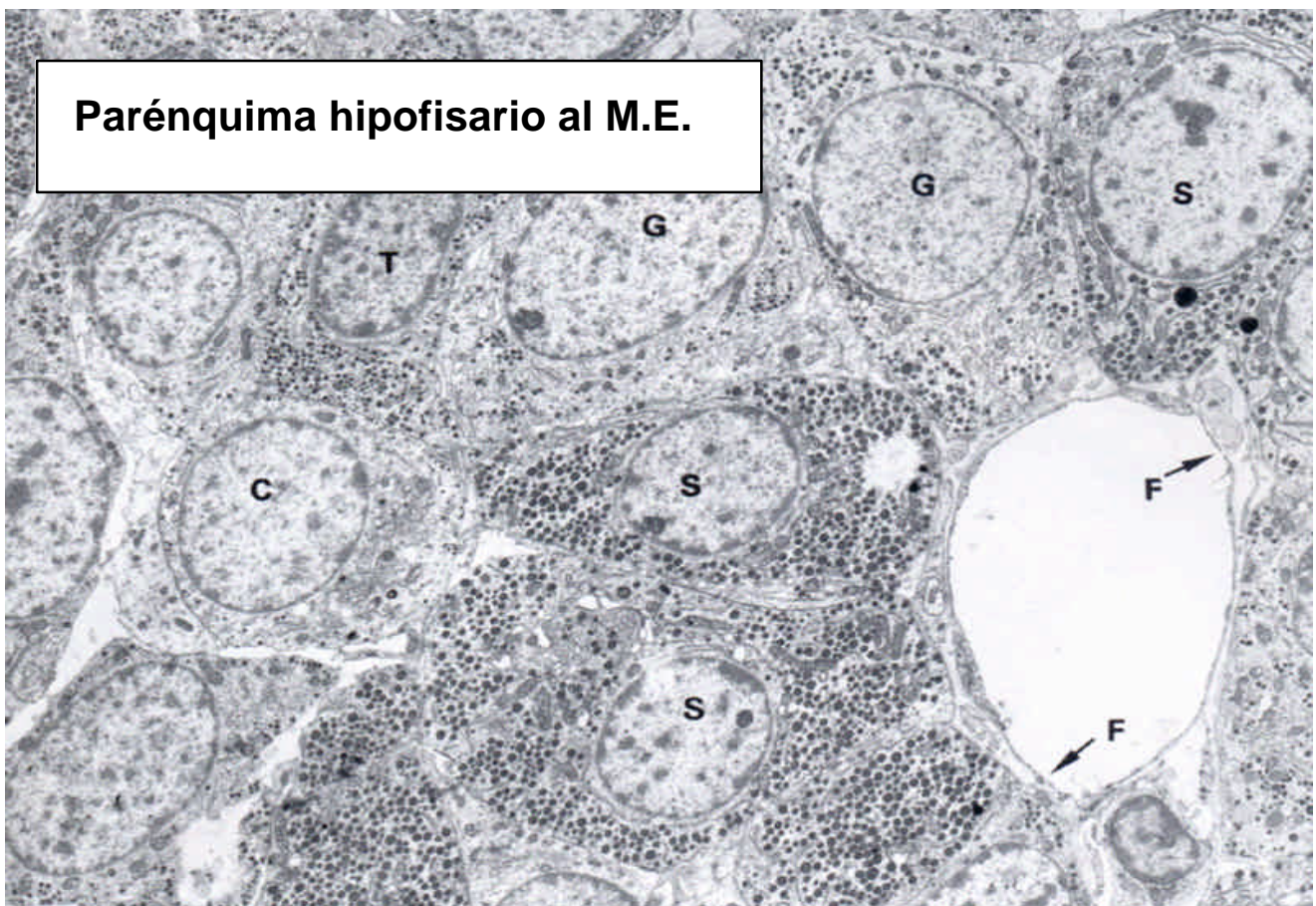
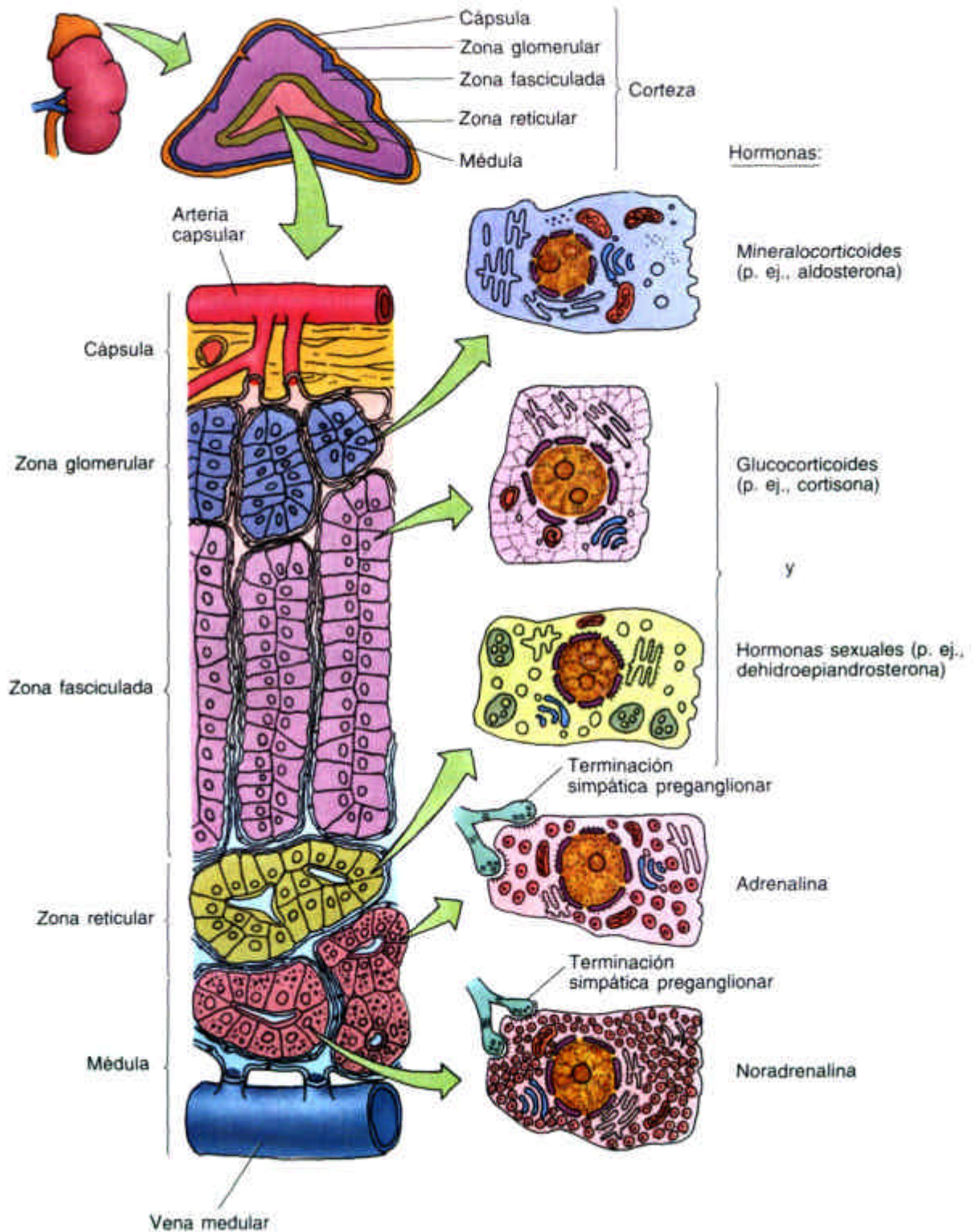


Papel de la hipófisis en la organización y regulación del sistema endocrino y de otros órganos en animales superiores

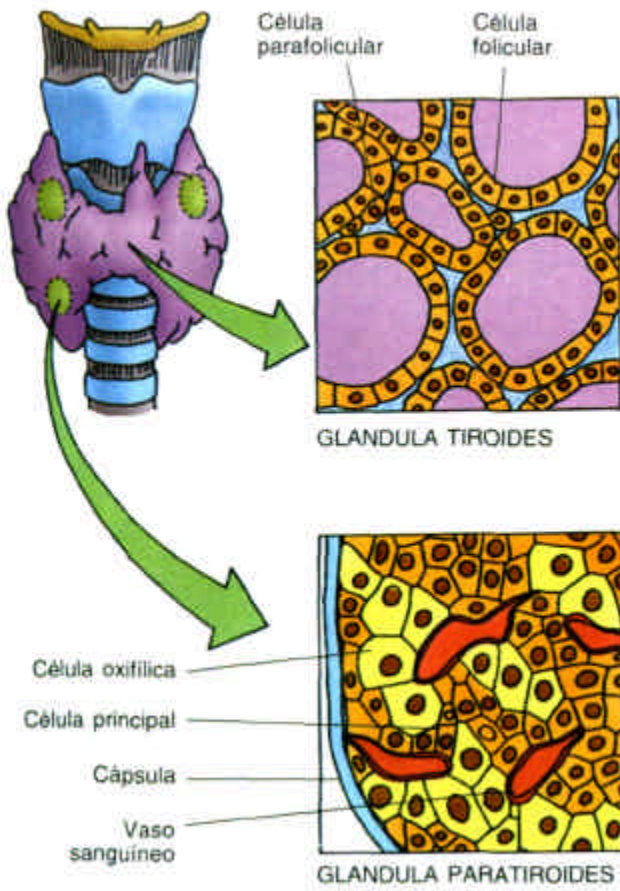


Organización anatómica básica de la hipófisis





Glándula suprarrenal: organización histológica básica



Organización esquemática de las glándulas tiroides y paratiroides.

Síntesis y yodación de la tiroglobulina (A) y liberación de T3 y T4 (B)

