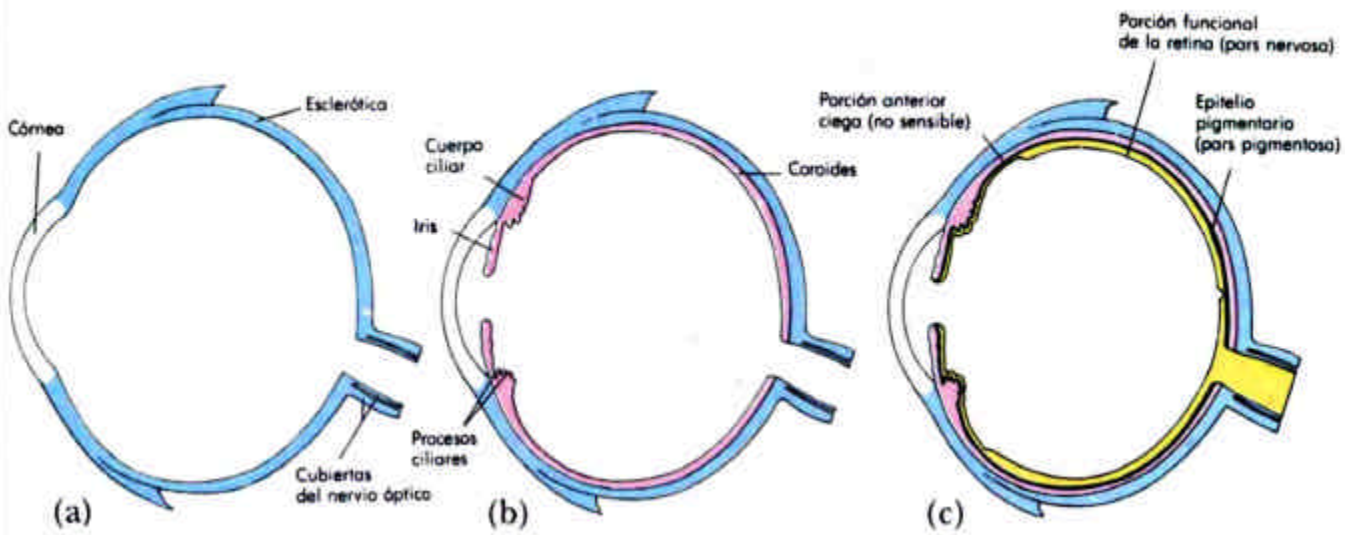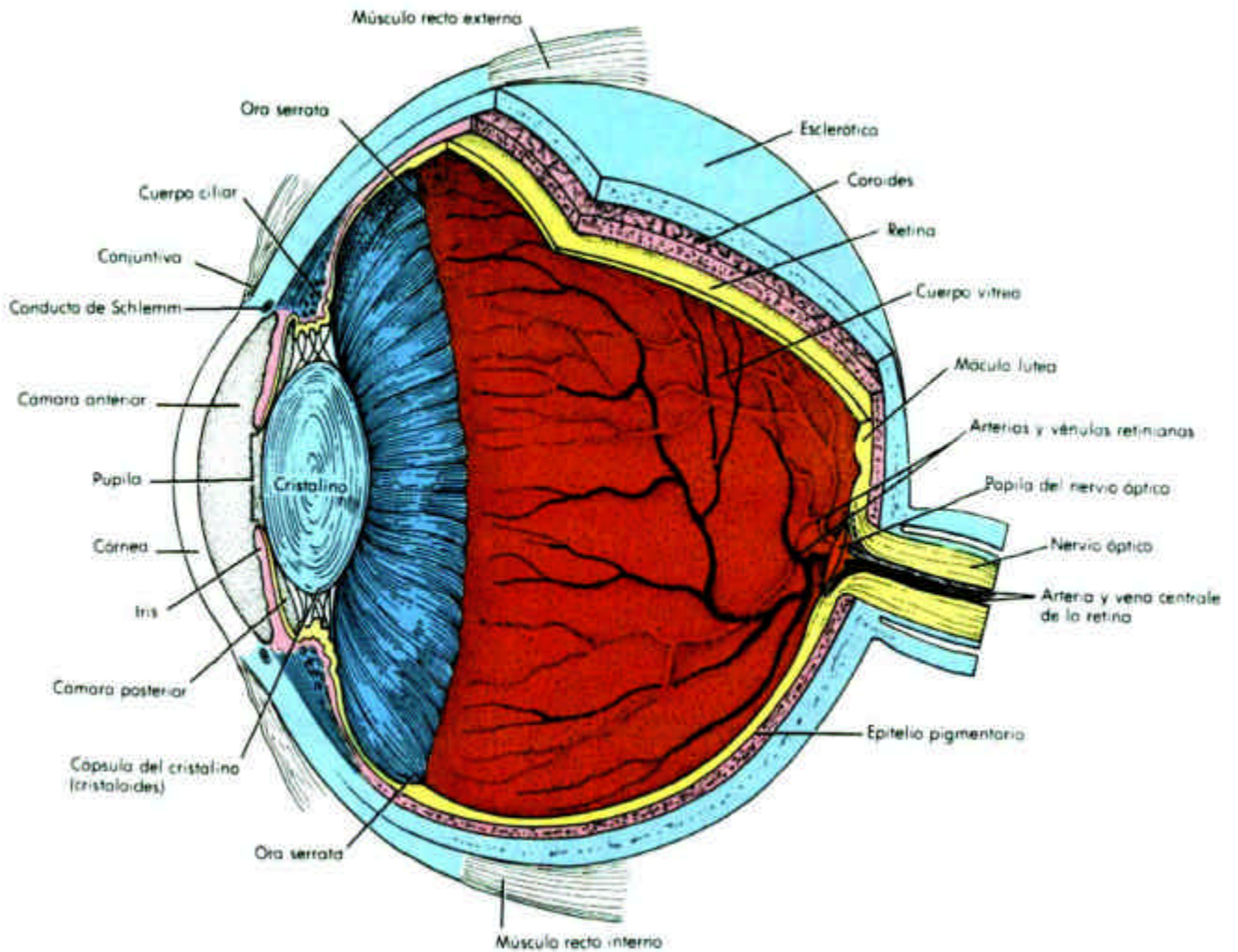
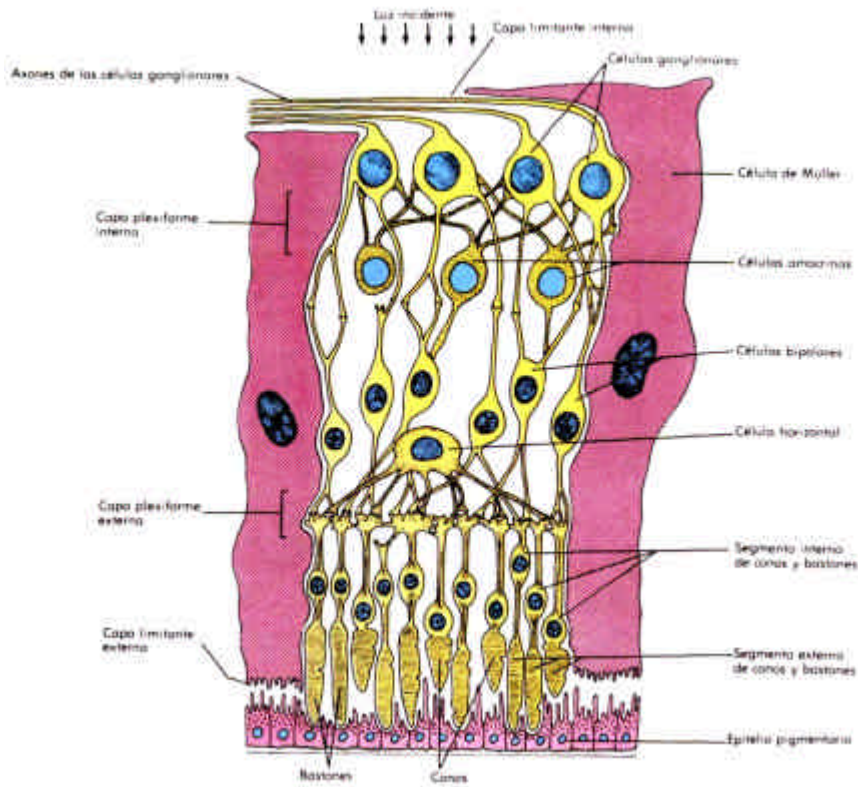


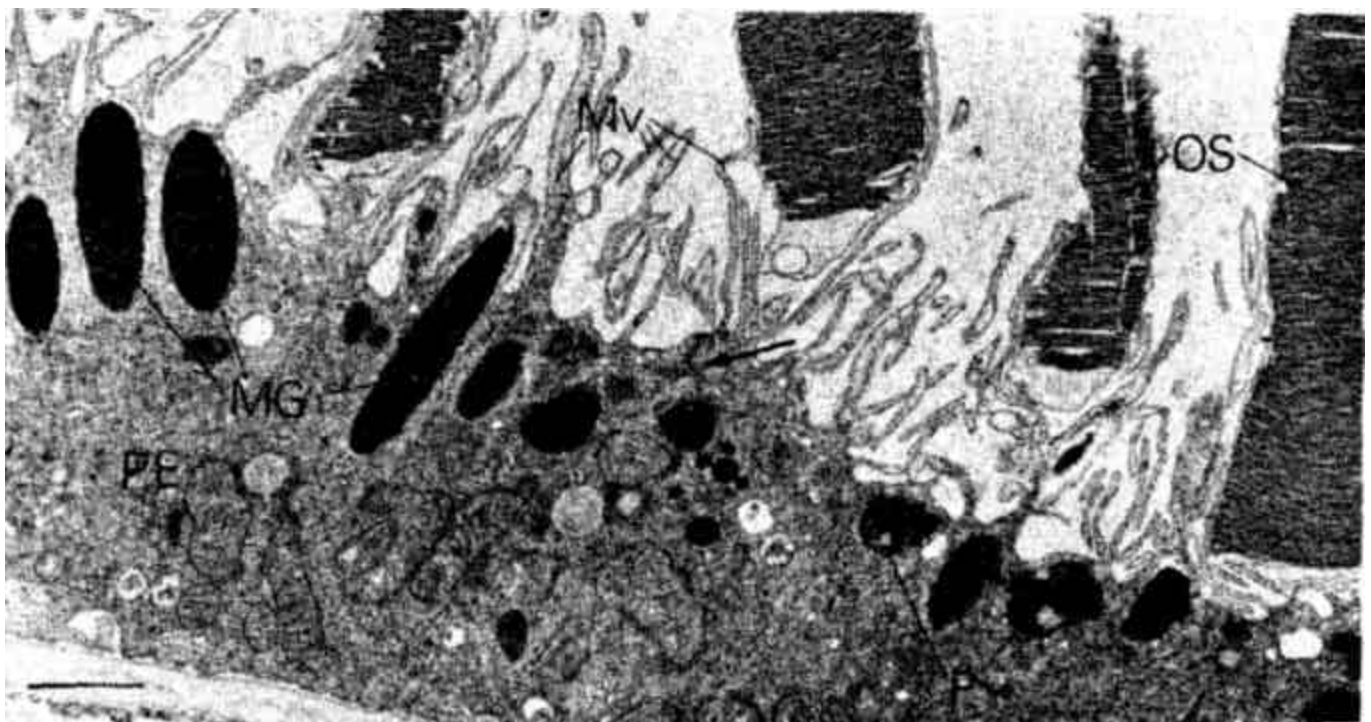
OJO-1



Organización anatómica básica del ojo



Organización histológica de la retina



Detalle de la interacción del epitelio pigmentario con los conos y bastones retinianos.

OJO-3

Detalle de los conos, bastones retinianos y epitelio pigmentario (dcha). Ultraestructura de los discos membranosos en conos y bastones (abajo)

